

Frecuencia de patologías oculares en caballos de vaquería en explotaciones ganaderas del departamento de Córdoba, Colombia.

Frequency of ocular pathology in dairy horses in farms in the department of Córdoba, Colombia

MONTES V, DONICER¹ Ph.D, BUITRAGO M, JHONNY² M.Sc, CARDONA A, JOSÉ^{2*} Ph.D

¹Universidad de Sucre, Facultad de Ciencias Agropecuarias, Departamento de Zootecnia, Grupo de Investigación en Mejoramiento y Reproducción Animal, Sincelejo, Colombia.

²Universidad de Córdoba, Facultad de Medicina Veterinaria y Zootecnia, Grupo de Investigación en Medicina de Grandes Animales (MEGA), Montería, Colombia.

Key words:

Eyes;
blepharitis;
habronemosis;
sarcoide;
ophthalmology;
equine.
(Source: MeSH).

Abstract

The aim of determine the frequency of occurrence of ocular and periocular diseases that occur in horses dairy department of Cordoba, Colombia. 119 clinical cases of dairy horses of both sexes aged between 3 and 16 years old with ocular and periocular lesions characterized macroscopically were selected. Was found, greater impairment in ocular structures especially corneal pathologies, followed by periocular alterations. The ocular abnormalities most frequently diagnosed in descending order were: not ulcerative keratitis (21%), ulcerative keratitis (19.3%), parasitic conjunctivitis *Habronema* spp (16%), infectious conjunctivitis (12.6%), anterior uveitis (10.1%), blepharitis (8.4%) chronic superficial keratitis (pannus) (6.7%), fibroblastic sarcoide periocular (1.7%), ocular melanoma, anterior synechiae, cyst corpora nigra, and hipopión panoftalmia (0.8% each). The most affected age group was 5 to 10 years (46.2%), followed by under 5 years old (28.6%) and those over 10 years (25.2%) respectively, and the most affected sex corresponded to entire males (59.6%). This is the first report of ophthalmic disorders in horses done in the Department of Cordoba, Colombia and evidence a high presence of ophthalmic disorders in horses dairy, making this work an important contribution on the epidemiological status of various eye disorders in horses work.

Palabras Clave:

Ojos;
blefaritis;
habronemosis;
sarcoide;
oftalmología;
equinos.
(Fuente: MeSH).

Resumen

El objetivo fue determinar la frecuencia de presencia de las enfermedades oculares y peri oculares que ocurren en los caballos de vaquería del departamento de Córdoba, Colombia. Se tomaron 119 casos clínicos de caballos de vaquería de ambos sexos con edades comprendidas entre 3 y 16 años que presentaron lesiones oculares y peri oculares caracterizadas macroscópicamente. Se encontró una mayor afección en las estructuras oculares en especial las patologías comeales, seguida de las alteraciones peri oculares. Las alteraciones oculares más frecuentemente diagnosticadas en orden descendente fueron: queratitis no ulcerativa (21%), queratitis ulcerativa (19,3%), conjuntivitis parasitaria por *Habronema* spp (16%), conjuntivitis infecciosa (12,6 %), uveitis anterior (10,1%), blefaritis (8,4%) queratitis superficial crónica (pannus) (6,7%), sarcoide fibroblástico periocular (1,7%), melanoma ocular, sinequia anterior, quiste de la corpora nigra, hipopión y panoftalmia (con 0,8% cada uno). El grupo etario más afectado fue el de 5 a 10 años (46,2%), seguido de los menores de 5 años (28,6%) y los mayores de 10 años (25,2%) respectivamente y el sexo más afectado correspondió a los machos enteros (59,6%). Este es el primer reporte de alteraciones oftálmicas en equinos realizado en el Departamento de Córdoba y Colombia y evidencia una alta presencia de alteraciones oftálmicas en caballos de vaquería, haciendo de este trabajo un importante aporte sobre el estado epidemiológico de las diferentes alteraciones oculares en caballos de trabajo.

INFORMACIÓN

Recibido: 05-08-2016;

Aceptado: 20-11-2016.

Correspondencia autor:

cardonalvarez@hotmail.com

Introducción

Las enfermedades oculares son comunes en el caballo, estas pueden ser primarias o pueden desarrollarse de manera secundaria a muchas enfermedades sistémicas, frecuentemente estas alteraciones no son evidentes a menos que se realice un examen oftalmológico específico, por lo que aún existen muchos retos en la oftalmología equina (HUGHES, 2010; BAUER, 2015).

En equinos las enfermedades oftálmicas son diversas en sus etiologías y patogenias comprometiendo la calidad de la visión en grados variables, dependiendo si ocasionan afección de todo el sistema óptico o de estructuras oculares de forma individual (CUNHA *et al.* 2015), por lo que un examen oftálmico sistemático, combinado con una historia detallada y un adecuado examen físico son esenciales para obtener un diagnóstico temprano y acertado de los trastornos oculares (THANGADURAI *et al.* 2010; BAUER, 2015). Cuanto más rápidamente es diagnosticada cualquier condición oftálmica mejor será su respuesta al tratamiento y su pronóstico en la mayoría de los casos, ya que el ojo es un órgano sensible y el tiempo es esencial cuando se trata de enfermedades oculares (BAUER, 2015). La terapia indicada y el tiempo de recuperación pueden variar también con factores como el agente etiológico, la estructura afectada y la gravedad de la lesión (CUNHA *et al.* 2015)

El ojo equino puede ser examinado con equipos portátiles simples y muchas condiciones patológicas pueden ser diagnosticadas con el animal en estación, y puede recurrirse al uso de cámaras digitales para obtener imágenes del segmento anterior y peri orbital para realizar una evaluación más detallada, así como para realizar seguimiento del paciente. Se requiere de experiencia y estudio para discernir la diferencia entre un ojo normal, uno que tiene una variante clínicamente insignificante y el ojo que tiene un problema serio (DWYER, 2012). El reconocimiento de las manifestaciones oculares de enfermedades sistémicas puede permitir dirigir el tratamiento oftálmico con beneficios potenciales para limitar la patología ocular y pérdida de la visión (HUGHES, 2010). En los casos en los cuales la enfermedad ocular resulta en ceguera o en un ojo doloroso se requerirá de enucleación, siendo esencial

la remisión del globo ocular para evaluación microscópica en la determinación de la causa de la ceguera, permitiendo así tener un pronóstico para el ojo contralateral (BAUER, 2015)

El estudio de las alteraciones oftalmológicas de los equinos se ha centrado en alteraciones particulares como la uveítis recurrente equina, las neoplasias oculares y las úlceras corneales (BROOKS, 2012; BROOKS, 2014; CARVALHO *et al.* 2014; MONTGOMERY, 2014; WITKOWSKI *et al.* 2016) y los estudios de prevalencia se han realizado principalmente mediante el análisis de la casuística clínica de hospitales (HURN & TRUNER, 2006; THANGADURAI *et al.* 2010; TAMILMAHAN *et al.* 2013), lo que hace necesario realizar estudios poblacionales ya que estos deben estar más próximos a la realidad, pues el estudio en las poblaciones es independiente de la percepción del problema por parte del propietario y de su disponibilidad de buscar atención (REICHMAN *et al.* 2008).

Este estudio busca reportar la frecuencia de presentación de diversas alteraciones oftálmicas en caballos de vaquería del departamento de Córdoba; Colombia, diagnosticadas en el Servicio Clínico Ambulatorio de Grandes Animales de la Facultad de Medicina Veterinaria de la Universidad de Córdoba en diferentes explotaciones ganaderas del Departamento, información que podrá ser usada como precedente para futuras investigaciones al ser la primera publicación de este tipo en la región y en el país.

Materiales y Métodos

El estudio fue realizado en el departamento de Córdoba, ubicado entre las coordenadas 7° 23' y 9° 26' LN y los 74° 52' y 76° 32' LO, a una altura de 30 msnm, con temperatura promedio anual de 28 °C, humedad relativa del 82%, precipitación media anual de 1400 mm y pertenece a la formación climática de bosque tropical lluvioso. Se presentan dos estaciones bien definidas (época de lluvia y época seca) (PABON *et al.* 2001).

Se realizó un estudio retrospectivo, siendo seleccionados 119 casos clínicos de caballos de vaquería con lesiones oculares macroscópicas diagnosticadas por el Servicio Clínico Ambulatorio de Grandes Animales de la Facultad de Medicina

Veterinaria de la Universidad de Córdoba entre los meses de septiembre de 2015 y octubre de 2016. Se incluyeron pacientes de ambos sexos, con edades que oscilaron entre 3 y 16 años. Se realizó estadística descriptiva y se clasificaron las patologías encontradas en función del sexo y la edad.

El procedimiento de diagnóstico oftalmológico utilizado por el Servicio Clínico Ambulatorio de Grandes Animales de la Facultad de Medicina Veterinaria de la Universidad de Córdoba consiste en la elaboración de un examen clínico general, en el cual fueron identificadas alteraciones macroscópicas de estructuras oculares y peri oculares, evaluadas clínicamente mediante inspección y palpación, posteriormente cuando se consideró necesario se realizaron métodos diagnósticos complementarios como evaluación de reflejos (respuesta de amenaza, reflejo palpebral, reflejo pupilar directo, reflejo consensual), tinciones diagnósticas (fluoresceína sódica), test de Schirmer y lavados naso lagrimales, también se evaluó la respuesta a la terapéutica aplicada en las diferentes patologías. Todas las lesiones oculares fueron caracterizadas anatomopatológicamente y fotografiadas en alta definición (Sony DSC-HX10V, China) para su posterior análisis. Cuando se presentaron lesiones epiteliales tumoriformes se realizaron biopsias de tejido (CARDONA *et al.* 2013; CARDONA *et al.* 2014), las cuales fueron fijadas en formalina al 10%, procesadas hasta su inclusión en parafina, cortadas a 5µm de espesor en un micrótomó (Leica RM2125 RTS®, Japón) y coloreadas con Hematoxilina - Eosina (HE) en el Laboratorio de Patología Animal del Departamento de Ciencias Pecuarias de la Universidad de Córdoba, Colombia. La información obtenida a partir de las historias clínicas fue diligenciada y procesada en una base de datos elaborada en Microsoft Office Excel 2016®. Se realizó estadística descriptiva, determinando la frecuencia de presentación de cada uno de los diagnósticos obtenidos para los trastornos oculares y se realizó la discriminación por sexo y edad.

Los animales no fueron sometidos a dolor y/o estrés innecesario, por lo que fueron inmovilizados teniendo en cuenta las normas técnicas en el manejo y sujeción de animales, enmarcado en el cumplimiento de la Declaración Universal de los Derechos de los Animales, referente

a los principios éticos internacionales para la investigación biomédica con animales del CIOMS (Council for International Organizations of Medical Sciences) establecida por la UNESCO (United Nations Educational, Scientific and Cultural Organization) y la OMS (Organización Mundial de la Salud) de 1949 y de la Ley 84 de Octubre 27 de 1989 (Estatuto Colombiano de Protección Animal) (MRAD, 2006).

Resultados y discusión

En la tabla 1 se observa la distribución porcentual de cada uno de los diagnósticos oftalmológicos realizados, Siendo observado una mayor afección en las estructuras oculares que en las peri oculares.

Tabla 1. Discriminación de patologías oculares y su porcentaje en 119 caballos de vaquería del Departamento de Córdoba.

Patologías Oculares	n° (%)
Queratitis no ulcerativa	25 (21,0)
Queratitis ulcerativa	23 (19,3)
Habronemosis conjuntival	19 (16,0)
Conjuntivitis infecciosa	15 (12,6)
Uveítis anterior	12 (10,1)
Blefaritis	10 (8,4)
Queratitis superficial crónica (Pannus)	8 (6,7)
Sarcoide Fibroblástico periocular	2 (1,7)
Melanoma ocular	1 (0,8)
Sinequia anterior	1 (0,8)
Quiste de la corpora nigra	1 (0,8)
Hipopión	1 (0,8)
Panoftalmia	1 (0,8)
Total	119 (100)

Entre las patologías corneales, la de mayor frecuencia fue la queratitis no ulcerativa (queratitis superficial) con 21% (Figura 1c), seguida de úlceras corneales con 19,3% (Figura 1d), conjuntivitis parasitaria por *Habronema* spp con 16%, conjuntivitis infecciosa con 12,6%, uveítis anterior con 10,1%, blefaritis con 8,4% (Figura 2a), queratitis superficial crónica (pannus) con 6,7% (Figura 2b), sarcoide fibroblástico periocular con 1,7%. Las alteraciones como melanoma ocular, sinequia anterior (Figura 2c), quiste de la corpora

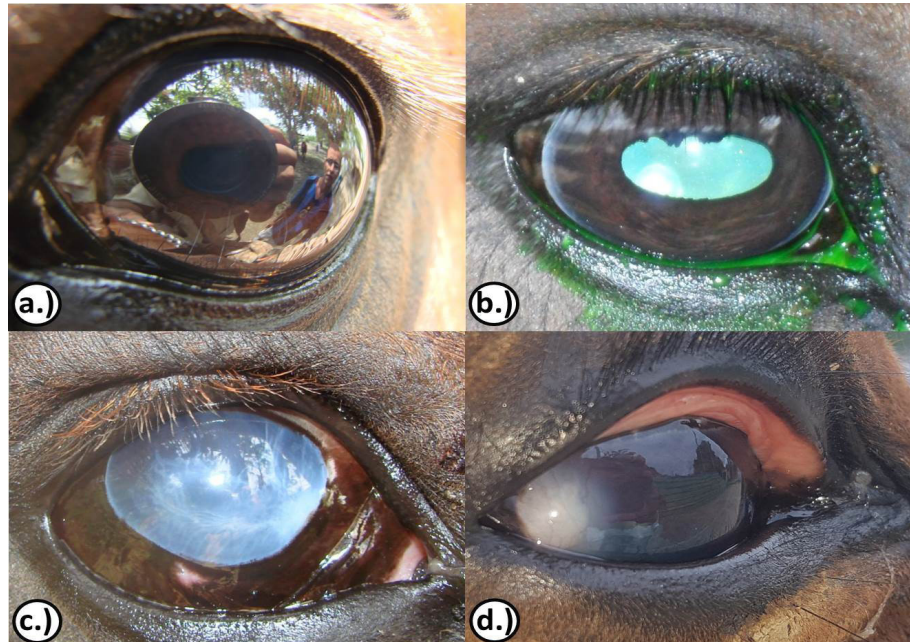


Figura 1. a.) y b.) Ojo con apariencia normal y prueba de la Fluoresceína sódica negativa: Observe el reflejo de objetos y brillo de la córnea y note que no quedan rastros de fluoresceína en la córnea luego de ser lavada. c.) Queratitis superficial: Observe la opacidad difusa de la córnea hasta el límite con la esclerótica. d.) Úlcera corneal: Observe la opacidad del cristalino focalizada de la córnea en su polo posterior

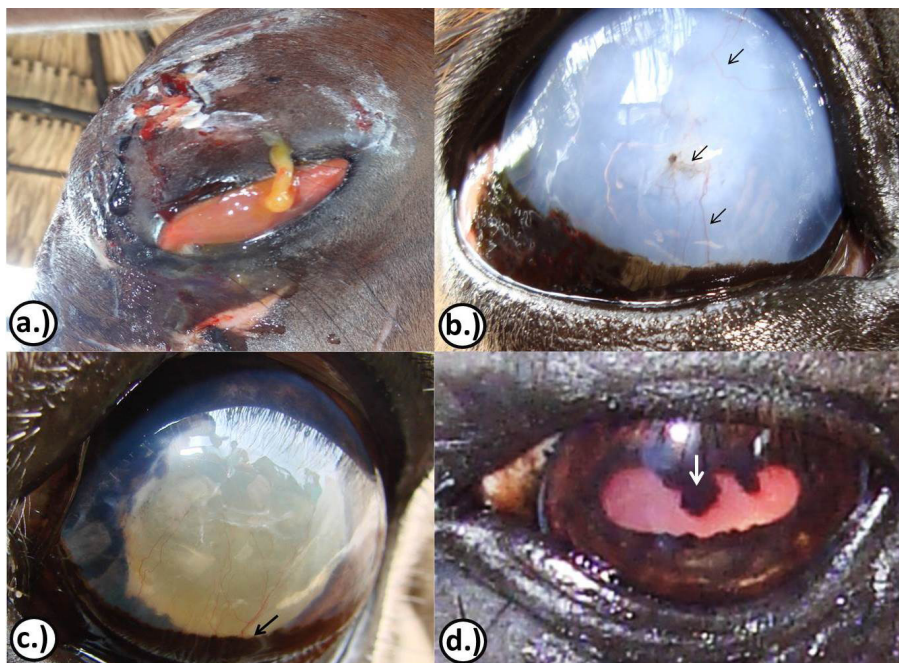


Figura 2. a.) Blefaro conjuntivitis traumática: Observe el aumento de volumen de los párpados con presencia de lesiones y salida de secreción fibrino purulenta. b.) Queratitis pannosa: Observe la opacidad difusa de la córnea con presencia de vasos sanguíneos o pannus (flechas). c.) Sinéquia anterior: Observe la opacidad del cristalino y la unión de este al iris en su parte ventral (flecha). d.) Quiste de la corpora nigra: Observe el aumento de volumen de la granula iridis hacia la luz de la pupila (flecha).

nigra (Figura 2d), hipopión y panofalmitis, se presentan con una **frecuencia inferior** al 1% en la población en estudio.

En la tabla 2 se observa la distribución de las patologías oculares por sexo. Se puede observar una mayor frecuencia de presentación de alteraciones oculares en machos (87,4%) respecto a las hembras (12,6%), siendo afectados principalmente los machos enteros (59,6%).

Tabla 2. Discriminación de patologías oculares y su porcentaje en 119 Caballos de vaquería del Departamento de Córdoba.

Patologías Oculares	n (%)	Sexo		
		ME	MC	H
Queratitis no ulcerativa	25 (21,0)	11	10	4
Queratitis corneales	23 (19,3)	13	9	1
Habronemosis conjuntival	19 (16,0)	9	6	4
Conjuntivitis infecciosa	15 (12,6)	11	4	-
Uveítis anterior	12 (10,1)	8	2	2
Blefaritis	10 (8,4)	10	-	-
Queratitis superficial crónica (Pannus)	8 (6,7)	6	2	-
Sarcoide Fibroblástico periocular	2 (1,7)	2	-	-
Melanoma ocular	1 (0,8)	-	-	1
Sinequia anterior	1 (0,8)	1	-	-
Quiste de la corpora nigra	1 (0,8)	-	-	1
Hipopión	1 (0,8)	-	-	1
Panofalmitis	1 (0,8)	-	-	1
Total	119 (100%)	71 (59,6%)	33 (27,7)	15 (12,6%)

ME(Machos enteros), MC (Machos castrados), H(hembras).

En la tabla 3 se muestra la distribución de las patologías oculares por edad. La mayor frecuencia se encontró en los animales entre 5 a 10 años de edad (46,2%), seguida de los animales mayores de 10 años (25,32%).

Estudios realizados a nivel mundial muestran que el equino se encuentra dentro de las especies animales más susceptibles a padecer de alteraciones oculares (TAMILMAHAN *et al.* 2013; MARTINS & BARROS, 2014). En Australia, en caballos de carreras encontraron que solo 32,4 % de los animales evaluados presentaba un examen oftalmológico completamente normal, y un 67,6% de los animales presentaba alteraciones oftalmológicas (HURN & TRUNER, 2006).

Tabla 3. Discriminación de patologías oculares y su porcentaje en 137 animales con algún tipo de patología.

Patologías oculares	n° (%)	EDAD (Años)		
		< 5	5 a 10	>10
Queratitis no ulcerativa	25 (21,0)	6	12	7
Queratitis ulcerativa	23 (19,3)	3	15	5
Habronemosis conjuntival	19 (16,0)	2	11	6
Conjuntivitis infecciosa	15 (12,6)	5	4	6
Uveítis anterior	12 (10,1)	9	1	2
Blefaritis	10 (8,4)	7	2	1
Queratitis superficial crónica (Pannus)	8 (6,7)	1	6	1
Sarcoide Fibroblástico periocular	2 (1,7)	-	2	-
Melanoma ocular	1 (0,8)	-	-	1
Sinequia anterior	1 (0,8)	-	1	-
Quiste de la corpora nigra	1 (0,8)	-	1	-
Hipopión	1 (0,8)	1	-	-
Panofalmitis	1 (0,8)	-	-	1
Total	119 (100%)	34 (28,6%)	55 (46,2%)	30 (25,2%)

Aunque las enfermedades oculares son comunes en el equino, solo el 3,3% de los propietarios reportan problemas oculares en sus caballos, siendo la descarga ocular el motivo de consulta más común, y solo 2,6% perciben la visión como un importante tema de salud, por lo que existe un gran número de caballos que pueden presentar problemas oculares sin diagnosticar, lo que pueden ser una fuente de un desconfort crónico de bajo grado para el animal (BAUER, 2015; MALALANA, 2016) y que si no son tratadas a tiempo y de forma adecuada las alteraciones oculares pueden terminar en ceguera, por lo que la principal importancia de las enfermedades oftálmicas es el grado de compromiso visual que puede inutilizar a los animales para cumplir con el trabajo destinado (REICHMAN *et al.* 2008), por lo que puede tener efectos nocivos (deletéreos) tanto en los caballos como en sus jinetes, siendo necesario incluir el examen ocular como una parte del examen físico de rutina en la práctica equina (THANGADURAI *et al.* 2010).

En el presente estudio se encontró una mayor afección de las estructuras oculares que de las peri

oculares, es así como en estudios retrospectivos realizados en Brasil a nivel de laboratorio histopatológico encontraron que el 1,6% de los exámenes histopatológicos de diversas especies domesticas correspondían a lesiones oculares y peri oculares, reportando una mayor prevalencia a nivel de párpados, seguidos del tercer párpado y la conjuntiva, para el caso de los caballos la alteración más frecuente se debió a neoplasias siendo principalmente sarcoide, seguido del tumor de células escamosas (MARTINS & BARROS, 2014). Estos resultados pueden darse debido a que pocas alteraciones oftalmológicas en el equino requieren de diagnóstico histopatológico, siendo este método usado para las alteraciones de tipo neoplásico, que usualmente presentan una ubicación periocular (MONTGOMERY, 2014), o en los casos de enucleación ocular en los que se remite el ojo completo para realizar el diagnóstico definitivo (BAUER, 2015).

Los tumores oculares en equinos pueden ser categorizados basados en su localización anatómica, cada localización anatómica posee un diferencial de tumores único, factores pronósticos y consideraciones terapéuticas dependientes del tipo de tumor (MONTGOMERY, 2014)

Al analizar la distribución de los diagnósticos realizados se observó un predominio de la queratitis no ulcerativa (queratitis superficial) con un 21%, seguido de las queratitis ulcerativas con un 19,3%, la conjuntivitis parasitaria por *Habronema* spp con un 16%, conjuntivitis infecciosa en un 12,6% y la uveítis anterior con el 10%. Estos hallazgos difieren de los hallados en otros lugares del mundo (India), , en donde estudios retrospectivos a nivel de clínica reportaron que la opacidad corneal era la alteración con mayor frecuencia de presentación, seguida de Setariasis ocular y lesiones traumáticas (TAMILMAHAN *et al.* 2013), mientras que en Australia las alteraciones de la retina (57,4%) y el cristalino (19,6%) fueron las más observadas (HURN & TRUNER, 2006). A nivel de Suramérica estudios retrospectivos realizados en Brasil encontraron en équidos de tracción el 48% de las alteraciones oculares se debían a alteraciones corneales (cataratas 24%), alteraciones conjuntivales (24%) y uveítis recurrente (8%), siendo el trauma el principal causante de las enfermedades oftalmológicas (REICHMAN *et al.* 2008), mientras que en este mismo país un estudio realizado en un

centro de referencia clínica entre los años 2011 y 2014 determinó que de los casos que se presentaron a consulta oftalmológica el 45,7% correspondían a úlceras corneales, 14,2% a abscesos estromales, 8,5% a uveítis recurrente, 20% perforación de globo ocular y el 11,4% presentaban carcinoma de células escamosas (CUNHA *et al.* 2015). En potros neonatos remitidos a hospitales por condiciones no oculares se encontró que la mayoría (55,7%) de pacientes con infección sistémica tenían al menos una lesión oftálmica. Dentro de las anomalías encontradas se incluyen conjuntivitis (42,9%) uveítis (25,7%), queratitis ulcerativa (18,6%) queratitis no ulcerativa (14,3%) entropión 11,4%) y cataratas (8,6%) (Labelle, 2011).

Esto muestra que existe una diversidad de etiologías que varían en función de la localización geográfica de los animales y su función zootécnica, pues expone a los pacientes a distintos factores de riesgo, sin embargo deben realizarse estudios posteriores, ya que los estudios de prevalencia se han realizado principalmente mediante el análisis de la casuística clínica de hospitales y de manera retrospectiva, lo que hace que en parte la casuística dependa del propietario y su percepción del problema, por lo que deben realizarse estudios prospectivos poblacionales que se ajustan más a la realidad del problema ya que son independientes de la percepción del problema por parte del propietario y de su disponibilidad de buscar atención (REICHMAN *et al.* 2008)

De forma similar a lo encontrado en este estudio TAMILMAHAN *et al.* (2013) encontró una mayor predisposición a las patologías oculares en machos, esto podría deberse a que los machos, especialmente los sementales pueden ser más activos y de más difícil manejo lo que puede favorecer la presentación de lesiones de tipo traumático, mientras que las hembras, especialmente aquellas en estado gravídico son más calmadas y tratadas con mayor cuidado, sin embargo se recomienda que se realicen estudios posteriores para dilucidar más claramente el efecto del sexo en la presentación de patologías oculares.

Respecto a la edad, TAMILMAHAN *et al.* (2013) encontraron que los animales más afectados se encontraban en el rango de 1 a 5 años, mientras que MALALANA (2016), indica que las anomalías oculares son un hallazgo común en caballos geriatras y que algunas de estas anomalías son específicas de

caballos viejos, mientras que otras son el resultado de trastornos previos o inflamaciones que iniciaron más temprano en la vida pero que se vuelven más evidentes cuando el daño ha avanzado. En este estudio se obtuvo que los animales más afectados se encontraban entre los 5 y 10 años, esto puede ser efecto de la función zootécnica, pues al ser animales de vaquería la mayor parte de la población activa se encuentra en este rango de edad, siendo bajo el uso de animales menores de cinco años y mayores de diez debido a la falta de adiestramiento o a la disminución de su resistencia física.

La cornea fue la estructura ocular que agrupo la mayor cantidad de diagnósticos en este estudio con un 47% de las patologías encontradas, las queratopatías pueden ser ulcerativas o no ulcerativas, infecciosas o estériles. Las queratopatías infecciosas en los caballos pueden ser causadas por bacterias, hongos y posiblemente virus, las estériles pueden ser causadas por cuerpos extraños, problemas de la película lagrimal, denervación corneal o distrofias de la membrana basal corneal (BROOKS *et al.* 2014).

Clínicamente las queratitides ulcerativas es la enfermedad oftálmica más comunes (singular-plural) del caballo. Al ser una enfermedad amenazante de la visión requiere un diagnóstico clínico temprano y una apropiada terapia médica. (BROOKS, 2012; BROOKS, 2014; KIRK, 2014). La queratitis ulcerativa puede presentarse inicialmente como una úlcera epitelial menor o infiltrados celulares con dolor leve, blefaroespanto epifórico y fotofobia, la leve pérdida de pestañas del párpado superior puede ser un signo temprano y sutil de ulceración corneal. Al inicio la uveítis anterior y la vascularización corneal pueden no ser clínicamente pronunciadas. El diagnóstico se realiza mediante la retención de fluoresceína. (BROOKS, 2014).

Las úlceras corneales pueden ir de simples rupturas superficiales, abrasiones del epitelio corneal, derretimiento del colágeno corneal, hasta perforación corneal de espesor completo con prolapso de iris, siendo posibles secuelas la ruptura del globo ocular, phthisis bulbi y ceguera. El ojo prominente del caballo puede predisponer a úlcera corneal de tipo traumático. (BROOKS, 2012; BROOKS, 2014). En este estudio las principales alteraciones corneales correspondieron a la queratitis no ulcerativa, queratitis ulcerativa y la queratitis superficial crónica (Pannus).

Un 28% de los diagnósticos correspondieron a alteraciones de la conjuntiva, se ha reportado que la conjuntivitis es un hallazgo inespecífico que indica inflamación ocular pero también puede ser vista en enfermedades sistémicas o secundarias a enfermedades de la córnea, esclera, úvea anterior, sistema naso lagrimal y órbita, (BROOKS, 2014), por lo que es un diagnóstico común pero debe siempre acompañarse de investigaciones más profundas para determinar la causa inicial de la reacción inflamatoria. Las enfermedades primarias de la conjuntiva incluyen cuerpos extraños, parásitos, ojo seco, enfermedades virales neoplasia, trauma o condiciones alérgicas; Para diferenciar la conjuntivitis primaria de otras causas secundarias más severas es esencial realizar un examen oftalmológico completo para determinar las alteraciones oculares que puedan estar causando la enfermedad conjuntival (CARASTRO, 2004; BAUER, 2015) () En este estudio los principales diagnósticos asociados a la conjuntiva fueron la conjuntivitis infecciosa y la conjuntivitis parasitaria por *Habronema spp.*

Las conjuntivitis parasitarias incluyen dentro de sus principales agentes etiológicos *Habronema spp* y *Thelazia lacrymalis*. La habronemosis es una enfermedad parasítica que en su forma conjuntival puede causar granulomas oculares y peri oculares, mientras que *Thelazia lacrymalis* se ha reportado como un parásito comensal del fornix conjuntival y los ductos naso lagrimales (BROOKS, 2014)

Conclusión

Este es el primer reporte de alteraciones oftálmicas en equinos realizado en Colombia. Las alteraciones del sistema oftálmico son comunes en los caballos de vaquería, existe una predisposición a este tipo de lesiones en machos enteros y animales entre los 5 y 10 años de edad. Son necesarios estudios posteriores a nivel poblacional para conocer la prevalencia de las alteraciones oftálmicas en equinos del departamento de Córdoba, así como sus factores de riesgo para poder realizar planes de prevención y control.

Referencias

- BAUER, B. 2015. Ocular pathology. *Vet Clin Equine*, 31, 425-448.
- BROOKS, D. 2012. Equine Corneal Ulceration. *Proceedings of the AAEP Focus on Ophthalmology*, (págs. 1-11). Raleigh, NC, USA.
- BROOKS, D. 2014. How to Reach the Medical Standards of Care for Ulcerative and Non-Ulcerative Equine Keratopathies. *AAEP PROCEEDINGS*, 60, 11-15.
- BROOKS, D. 2014. How to Use the Clinical Examination to Determine the Significance of Abnormalities of the Horse Cornea and Adnexa. *AAEP PROCEEDINGS*, 60, 19-24.
- CARASTRO, S. 2004. Equine ocular anatomy and ophthalmic examination. *vet clin equine*, 20, 285-299.
- CARDONA, J; VARGAS, M. PERDOMO, S. 2013. Estudio clínico e histopatológico del sarcoide fibroblástico en burros (*Equus asinus*) en Colombia. . *Revista Científica FCV-LUZ*, XXIII(2), 97-104.
- CARDONA, J; VARGAS, M. PERDOMO, S. 2014. Frecuencia de pythiosis cutánea en caballos de producción en explotaciones ganaderas de Córdoba, Colombia. *Rev. Med. Vet. Zoot*, 61(1), 31-43.
- CARVALHO, F; DANTAS, A; RIET-CORREA, F; ANDRADE, R; NETO, P; NETO, E. 2014. Estudo retrospectivo das neoplasias em ruminantes e equídeos no semiárido do Nordeste Brasileiro. *Pesq. Vet. Bras.*, 34(3), 211-216.
- CUNHA, F; DA ROSA, B; SOARES, L; PAZINATO, F; SOARES, P; WYNE, C. 2015. Alterações do sistema oftálmico em equinos com ênfase em medidas terapêuticas. *Acta Scientiae Veterinariae*, 43(suplemento 1), 99-106.
- DWYER, A. 2012. Ophthalmology in Equine Ambulatory Practice. *Vet Clin Equine*, 28, 155-174.
- HUGHES, K. 2010. Ocular manifestations of systemic disease in horses. *EQUINE VETERINARY JOURNAL*, 37, 89-96.
- HURN, S; TRUNER, A. 2006. Ophthalmic examination findings of thoroughbred racehorses in australia. *veterinary ophthalmology*, 9(2), 95-100.
- KIRK, N. 2014. *Essentials of Veterinary Ophthalmology* (tercera edición ed.). Gainesville, Florida, USA: Wiley blackwell.
- MALALANA, F. 2016. Ophthalmologic Disorders in Aged Horses. *Vet Clin Equine*, 32, 249-261.
- MARTINS, T; BARROS, C. 2014. Fifty years in the blink of an eye: a retrospective study of ocular and periocular lesions in domestic animals. *Pesq. Vet. Bras*, 34(12), 1215-1222.
- MRAD, A. 2006. Ética en la investigación con modelos animales experimentales. alternativas y las 3R de Russel una responsabilidad u un compromiso ético que nos compete a todos. *Revista colombiana de boética*, 1, 163-184.
- MONTGOMERY, K. 2014. Equine ocular neoplasia: A review. *Equine Veterinary Education*, 26(7), 372-380.
- Labelle, A. 2011. Ophthalmic lesions in neonatal foals evaluated for nonophthalmic disease at referral hospitals. *JAVMA*, 239(4), 486-492.

PABON, J; ESLAVA, J; GOMEZ, R. 2001. Generalidades de la distribución espacial y temporal de la temperatura del aire y de la precipitación en Colombia. *Meteorología colombiana*, 4, 47-59.

REICHMAN, P; DE OLIVEIRA, A; CARONATO, T. 2008. Occurrence of ophthalmologic diseases in horses used for urban cart hauling in Londrina, PR, Brazil. *Ciencia Rural Santa Maria*, 38(9), 2525-2528.

TAMILMAHAN, P; ZAMA, M; PATHAK, R; MUNEESSWARAN, N; KARTHIK, K. 2013. A retrospective study of ocular occurrence in domestic animals: 799 cases. *Veterinary World*, 6(5), 274-276.

THANGADURAI, R; SHARMA, S; BALI, D; MAHAJAN, V; SAMANTA, I; HAZRA, S. 2010. Prevalence of ocular disorders in an Indian population of horses. *Journal of equine veterinary science*, 30(6), 326-329.

WITKOWSKI, L; CYWANSKA, A; PASCHALIS-TRELA, K; CRISMAN, M; KITA, J. 2016. Multiple etiologies of equine recurrent uveitis – A natural model for human autoimmune uveitis: a brief review. *Comparative Immunology, Microbiology and Infectious Diseases*, 44, 14-20.