

HIPERPLASIA E CISTO PROSTÁTICO EM CÃO

PROSTATIC HYPERPLASIA AND CYST IN DOG

HIPERPLASIA Y QUISTE PROSTÁTICO EN PERRO

SILVA PRISCILA,¹ Esp, USCATEGUI RA RICARDO,² M.Sc, GATTO HR IGOR,³ M.Sc,
FERREIRA A MARICY,³ Ph.D, VICENTE RR WILTER,³ Ph.D.

¹ Univ. Estadual Paulista, Hospital Veterinário “Governador Laudo Natel”, Jaboticabal, Brasil.

² Univ. Estadual Paulista, Departamento de Clínica e Cirurgia Veterinária, Jaboticabal, Brasil.

³ Univ. Estadual Paulista, Departamento de Medicina Veterinária Preventiva e Reprodução Animal, Jaboticabal, Brasil.

Key words:

Prostate,
elderly dogs,
male,
orchiectomy.

Abstract

Benign prostatic hyperplasia (BPH) is an important disease in the clinic of small animals, with high occurrence in older dogs and not castrated animals. This condition of the sex gland has been subject of several studies, trying to clarify pathogenesis and medical or surgical alternatives for prevention and treatment. It is considered that most cases of this disease are undiagnosed due to subclinical manifestation. Another important focus is the similarity of prostate disorders of dogs and humans, therefore studies may favor the application of certain techniques of diagnosis or treatment in these species. The objective of this study is to present a case of prostatic hyperplasia and cyst in a dog, clinical approach, diagnosis and medical and surgical treatment, based on the available scientific literature, as well as its evolution and medical follow-up.

Palavras-chaves:

Próstata,
cães idosos,
macho,
orquiectomia.

Resumo

A hiperplasia prostática benigna (HPB) é uma doença relevante na clínica médica de pequenos animais de alta ocorrência em cães idosos e não castrados. Esta afecção da glândula sexual tem sido alvo de diversas pesquisas, tentando esclarecer sua fisiopatogenia bem como novas alternativas de prevenção e tratamento, sejam elas medicamentosas ou cirúrgicas. É considerado que grande parte dos casos desta afecção são subdiagnosticados, devido à forma subclínica de manifestação. Outro foco relevante é a similaridade dos transtornos prostáticos dos cães e do homem, sendo assim estudos podem favorecer a aplicabilidade de algumas técnicas de diagnóstico ou tratamento nestas espécies. O objetivo deste estudo é apresentar e discutir um caso de hiperplasia e cisto prostático em um cão, sua abordagem clínica, diagnóstico e tratamento clínico e cirúrgico, baseados na literatura científica disponível, assim como a sua evolução e acompanhamento médico.

INFORMACIÓN

Recibido: 09-06-2015;

Aceptado: 04-08-2015.

Correspondencia autor:

ramirezuscategui@hotmail.com

Palabras Clave:

Próstata,
perros ancianos,
macho,
orquiectomía.

Resumen

La hiperplasia prostática benigna (HPB) es una enfermedad importante en la clínica de pequeños animales, de alta incidencia en perros viejos y animales no castrados. Esta condición de la glándula sexual ha sido objeto de varios estudios, tratando de aclarar su patogenia y proponer nuevas alternativas para la prevención y el tratamiento, sean estos médicos o quirúrgicos. Se considera que la mayoría de los casos de esta enfermedad están sin diagnosticar debido a la manifestación subclínica. Otro foco importante es la similitud de trastornos de la próstata de los perros y los humanos, por lo tanto, los estudios pueden favorecer la aplicación de ciertas técnicas de diagnóstico o tratamiento en estas especies. El objetivo de este trabajo es presentar un caso de hiperplasia prostática y quiste en un perro, su enfoque clínico, el diagnóstico y tratamiento médico y quirúrgico, basado en la literatura científica disponible, así como su evolución y seguimiento médico.

Introdução

A glândula sexual acessória prostática está presente em todos os mamíferos e é a única de seu gênero no cão, possuindo especial importância clínica nesta espécie e no homem, devido à grande quantidade de afeções que acometem. As alterações prostáticas são comuns em cães idosos e prostatomegalia pode estar presente em dois terços dos cães com mais de cinco anos de idade. Cães de raças de tamanhos médios ou grandes são mais comumente afetados (LOBETTI, 2007; KAY, 2008). As alterações patológicas desta glândula podem se manifestar no que se denomina síndrome prostática, com sinais clínicos relacionados ao sistema urinário, digestório e/ou locomotor (AMORIM *et al.*, 2004).

O cão é o único animal doméstico capaz de desenvolver espontaneamente hiperplasia prostática benigna (HPB) e adenocarcinoma prostático (ACP), de forma similar ao homem (GADELHA *et al.*, 2009; AMORIM *et al.*, 2004). Devido às semelhanças morfológicas, funcionais e fisiopatológicas da próstata canina e humana, o cão constitui-se como modelo experimental para o estudo das alterações prostáticas no homem e desperta grande interesse na comunidade científica (BARSANTI e FINCO, 1997; SANTANA, 2006).

Uma ampla variedade de doenças prostáticas podem acometer os cães. A abordagem terapêutica, assim como o prognóstico variam de acordo com a etiologia específica, fazendo com que o diagnóstico correto seja de extrema importância. Se a anamnese, o exame clínico e a palpação retal forem sugestivos de doença prostática, alguns procedimentos poderão ser utilizados para auxiliar no estabelecimento do diagnóstico etiológico: radiografia simples ou contrastada, ultrassonografia, urinálise, urocultura, avaliação do líquido prostático ou do sêmen, biópsia prostática, aspirado citológico com agulha fina da próstata, entre outros (LOBETTI, 2007).

Devido à alta prevalência das afeções prostáticas nos cães e ao desafio terapêutico que estas representam na clínica dos pequenos animais, com este estudo de caso objetiva-se descrever, discutir e revisar as alterações clínicas da doença prostática que acometeram um cão idoso, assim como seu diagnóstico, tratamento, controle prevenção e seguimento.

Relato de caso

Um cão, macho, sem raça definida (SRD), não castrado de aproximadamente 7 anos de idade foi apresentado para consulta no Hospital Veterinário "Governador Laudo Natel" Faculdade de Ciências Agrárias e Veterinárias- UNESP Campus Jaboticabal. A queixa clínica principal foi oligúria de 1 mês de evolução, em tratamento clínico por profissionais independentes, porém, sem evolução ou diagnóstico definitivo; e por este motivo o proprietário decide consultar em um centro de referência.

O primeiro atendimento foi realizado pelo Setor de clínica médica de pequenos animais. Ao exame físico do paciente foram observados frequência cardíaca e respiratórias normais, mucosas normocoradas, tempo de preenchimento capilar menor que 2 segundos e temperatura 39,9°C. A vesícula urinária esvaziou-se por meio de sonda uretral, e à palpação retal, foi verificado assimetria da glândula. Exames complementares foram solicitados pelos achados clínicos, entre estes: hemograma completo, urinálise e exames bioquímicos, creatinina e alanino amino transferase (ALT), sendo as únicas alterações reportadas, leve leucocitose e hematúria oculta.

Constatado o aumento de volume na região prostática e descartadas outras causas de oligúria, o paciente foi encaminhado para o setor de Obstetrícia e reprodução animal do mesmo hospital. De imediato após verificação dos reportes clínicos, o paciente foi submetido a exame

ultrassonográfico abdominal, visualizando o aumento da próstata e presença de cistos no parênquima deste órgão (Fig. 1). Com o diagnóstico presuntivo de HPB e cistos prostáticos, assim como ausência de enfermidades concomitantes, foi esclarecido aos proprietários a necessidade de tratamento médico e cirúrgico consistente na castração e omentalização prostática.

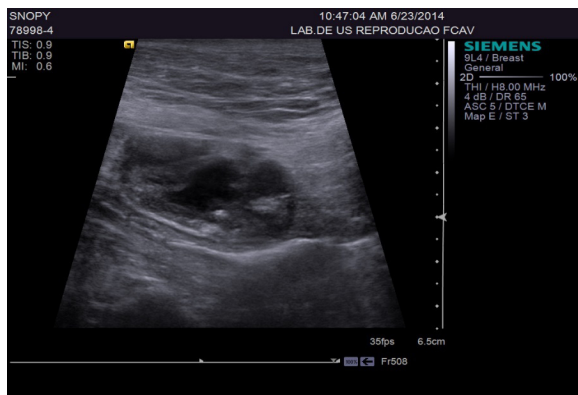


Figura 1. Imagem ultrassonográfica demonstrando aumento da próstata do paciente e a presença de cistos prostáticos (seta). (Fonte: Setor de Obstetrícia e Reprodução Animal, FCAV/Unesp Câmpus Jaboticabal).

Uma vez autorizado o tratamento cirúrgico, o animal foi conduzido ao setor três dias depois em jejum alimentar de 12h e hídrico de 2h conforme orientado. A tricotomia da região abdominal caudal e pélvica foi realizada após medicação pré-anestésica com metadona 0,3 mg/kg e cateterização da veia cefálica para administração de medicamentos e fluidoterapia com NaCl 0,9% na taxa de 10 ml/kg/h. Subsequentemente, realizou-se a indução anestésica com propofol na dose necessária para conseguir a intubação oro-traqueal e manutenção com isoflurano diluído em oxigênio 100%, na concentração necessária para manter um plano anestésico adequado.

Após a preparação asséptica do campo cirúrgico, realizou-se a incisão na linha média ventral para laparotomia pós-umbilical. A próstata, a bexiga e a uretra foram expostas e uma punção da face ventral da próstata foi realizada procurando o esvaziamento do cisto. Também foram coletados 3 fragmentos do parênquima para exame histopatológico. Em seguida foi feita a omentalização do cisto e do parênquima prostático, a síntese da parede abdominal, dermorráfia e orquiectomia bilateral (Fig. 2).

O tratamento pós-operatório foi realizado com cloridrato de ranitidina (2mg/kg), a cada 12 horas (BID) até novas recomendações (ANR), enrofloxacina (10mg/kg) BID, ANR; meloxicam (0,1 mg/kg) a cada 24 horas por 5 dias; dipirona sódica (25mg/kg) a cada 8 horas (TID)

por 7 dias; e cloridrato de tramadol (4mg/kg) TID, por 7 dias. No primeiro controle pós-operatório com 5 dias, foi repetido o hemograma para acompanhamento da resposta terapêutica encontrando-se leucocitose marcada, maior do que a prévia e por este motivo associou-se ao tratamento metronidazol 15mg/kg, BID, ANR. O proprietário relatou também que o animal não andava havia dois dias, e que desde a data da cirurgia não defecava, por estes motivos decidiu-se a aplicação de um enema (sopositório), para ajudar na eliminação do bolo fecal e aliviar a dor, além da prescrição lactulona (0,25 ml/kg) BID, ANR.

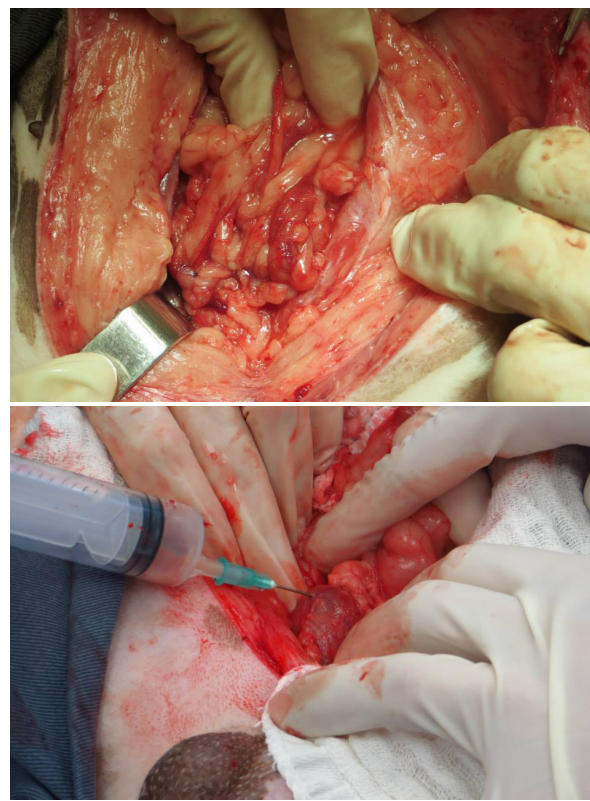


Figura 2. Drenagem e omentalização cirúrgica do cisto prostático. (Fonte: Setor de Obstetrícia e Reprodução Animal, FCAV/Unesp Câmpus).

O resultado do exame histopatológico foi presença de proliferação do epitélio secretor prostático com projeções papilares. As células apresentavam citoplasma amplo e eosinofílico, deposição de fibrina e proliferação de fibroblastos junto ao tecido, o mesmo estava livre de malignidade. Indicando HPB com cistos de retenção, por este motivo o tratamento cirúrgico realizado considera-se suficiente para esta enfermidade.

Dez dias após o procedimento foi realizada uma nova avaliação clínica e laboratorial, onde todos os parâmetros se encontravam dentro da normalidade, havia diminuído a quantidade de leucócitos, o paciente voltou a andar

e defecar e, neste dia, foram retirados os pontos de sutura cutânea. Após dois meses da cirurgia, o animal foi levado ao setor e constatou-se uma evolução favorável do estado clínico, assim como da aparência estrutural ultrassonográfica prostática, foi possível visualizar a redução do tamanho da glândula e o sucesso da omentalização realizada. Sugeriu-se ao proprietário realizar controles semestrais, clínicos e ultrassonográficos.

Discussão

De acordo com a literatura a HPB é considerada uma enfermidade que acomete uma alta porcentagem dos cães idosos não castrados, grande parte dos casos confirmados não apresentam nenhum tipo de sinal clínico específico e o diagnóstico ocorre por acaso na avaliação clínica de rotina. Como cita MEMON (2007), essa afecção prostática é de maior ocorrência em animais não castrados, evidenciando sua importância clínica. BARSANTI e FINCO (1997) reportam que a enfermidade não apresenta sinais de doença sistêmica, assim, a maioria dos cães acometidos não demonstra sinais clínicos no momento do diagnóstico. Já NELSON e COUTO (2010) consideram que a alteração é normalmente um achado subclínico durante o acompanhamento de rotina de cães com idade avançada e seu diagnóstico é fundamentado no histórico e sinais clínicos.

A doença prostática pode ser de caráter agudo ou crônico, sendo a de caráter crônico a mais comum. A forma aguda é perceptível pelos sinais clínicos, como anorexia, depressão, febre, dor abdominal caudal, corrimento uretral transparente ou hemorrágico (JOHNSTON *et al.*, 2000; GADELHA *et al.*, 2009). No relato descrito o animal não apresentou sinais clínicos específicos, que indicassem a alteração prostática, sendo encaminhado ao setor apenas com a queixa principal de oligúria.

Durante o exame físico à palpação retal do animal evidenciou-se desconforto ao toque, aumento da região prostática e assimetria da glândula, achados que podem ser correlacionados com doença prostática. Segundo JOHNSTON *et al.* (2000) e GADELHA *et al.* (2009) alterações prostáticas agudas, podem cursar com tamanho, simetria e contorno da glândula normais, ou com aumento discreto. Contudo na forma crônica o tamanho e as dimensões da glândula prostática dependem da hiperplasia e da fibrose concomitantes e este órgão pode se mostrar menos doloroso à palpação, com aumento de volume e assimétrico (SMITH, 2008).

Exames complementares foram solicitados: hemograma, concentração sérica de creatinina, ALT e urinálise, sendo as únicas alterações reportadas uma leve leucocitose e presença de sangue oculto na urina. Nos exames laboratoriais complementares de pacientes com doenças prostáticas, podem estar presentes leucocitose

neutrófila com desvio à esquerda, neutrófilos tóxicos e degenerados; hematúria, piúria e bacteriúria; também pode ser observada a elevação das concentrações séricas da fosfatase alcalina, ALT e creatinina (SMITH, 2008). Porém BARSANTI e FINCO (1997) relatam que a contagem de leucócitos em todos os casos de HPB estudados foram normais.

No exame radiográfico destas afeções relatam-se: prostatomegalia, bordas prostáticas irregulares e mineralização do tecido. Da mesma forma que na ultrassonografia, porém neste exame podem ser evidenciados, espaços intraparenquimatosos hipoeoicos, preenchidos com fluido (SMITH, 2008). No paciente objetivo deste estudo foi realizado ultrassom abdominal, visualizando o aumento da próstata e a presença de cistos no parênquima deste órgão, indicando a possível HPB com cistos de retenção.

A opção terapêutica cirúrgica foi escolhida, devido as observações ultrassonográficas, os sinais clínicos e tempo de evolução. A técnica de omentalização, onde primeiro é drenado o cisto prostático e logo em seguida é colocado o omento preenchendo o espaço morto, funciona como um dreno fisiológico, além de infringir mínimas complicações ao paciente (APPARÍCIO *et al.*, 2006) como foi observado. A omentalização é eficaz pois contribui drenando possíveis cistos recidivantes e diminuindo o aparecimento de aderências (FREITAG *et al.*, 2007). Foi realizada também a orquiectomia bilateral já que é o tratamento de escolha para a HPB segundo BASINGER (1987), suprimindo a função dos andrógenos sobre a glândula. As complicações pós-operatórias observadas no paciente são decorrentes da HPB e do desconforto pós-cirúrgico que as técnicas ocasionam, porém, o tratamento das mesmas foi simples e efetivo, indicando sempre um acompanhamento insidioso nestes casos.

Conclusão

A suspeita deste problema foi consequência da oligúria, os exames clínicos e ultrassonográficos proporcionaram evidência consistente com aumento de tamanho prostático e retenção de fluido parenquimatoso, no entanto só a cirurgia exploratória, permitiu a visualização da lesão e a colheita de material para análise histopatológica, que possibilitou o diagnóstico definitivo de HPB e cistos de retenção, assim como o tratamento por meio da drenagem, omentalização dos cistos e orquiectomia bilateral. O tratamento, foi considerado eficiente para sanar a enfermidade, com limitadas complicações pós-operatórias fátíveis de tratamento e recuperação satisfatória.

Agradecimento: Hospital Veterinário "Governador Laudo Natel", Univ. Estadual Paulista, Jaboticabal, Brasil. Programa PEC-PG Capes.

Referências

- LOBETTI, R. 2007. *Canine prostatic disorders*. In: World Small Animal Veterinary Association Congress. Sidney.
- KAY, N.D. 1998. *Prostopatia*. Págs. 973-979. In: Birchard, S.J.; Scherding, R.G. (eds.). *Manual saunders clínica de pequenos animais*. Cap.8. São Paulo: Rocca.
- AMORIM, R.L.; MOURA, V.M.B.D.; DI SANTIS, G.W.; BANDARRA, E.P.; PADOVANI, C. 2004. Serum and urinary measurements of prostatic acid phosphatase (PAP) and prostatic specific antigen (PSA) in dogs. *Arquivos Brasileiros de Medicina Veterinária e Zootecnia*, Belo Horizonte 56 (3):320-324. Disponível em: <http://dx.doi.org/10.1590/S0102-09352004000300006>.
- GADELHA, C.R.F.; VICENTE, W.R.R.; RIBEIRO, A.P.C.; APPARÍCIO, M.F.; COVIZZI, G.J.; MACHADO, L.D.S. 2009. Age-related ultrasonography, cytology, and microbiologic exam of canine prostate. *Arquivos Brasileiros de Medicina Veterinária e Zootecnia*, Belo Horizonte 61 (6):1261-1267. Disponível em: <http://dx.doi.org/10.1590/S0102-09352009000600002>.
- MEMON, M.A. 2007. Common causes of male dog infertility. *Theriogenology* 68 (3):322-328. Disponível em: <http://www.sciencedirect.com/science/article/pii/S0093691X07001720>.
- BARSANTI, J.A.; FINCO, R.F. 1997. *Moléstias prostáticas*. In: ettinger, S. J.; Feldman, E.C. (Eds.) *Tratado de Medicina Interna Veterinária*. 4. Ed. São Paulo.
- SANTANA, C.V. 2006. *Estudo histológico e histoquímico de próstata de cães em diferentes idades*. Dissertação de mestrado. Belo Horizonte, Universidade Federal de Minas Gerais, Brasil.
- NELSON, R.W. ; COUTO, C.G. 2010. *Medicina interna de pequenos animais*. 4. ed. Elsevier. São Paulo, Brasil.
- JOHNSTON, S.D.; KAMOLPATANA, K.; ROOT-KUSTRITZ, M.V.; JOHNSTON, G.R. 2000. Prostatic disorders in dog. *Anim. Rep. Sci.* 60:405-415. Disponível em: <http://www.sciencedirect.com/science/article/pii/S0378432000001019>.
- SMITH, J. 2008. Canine prostatic disease: a review of anatomy, pathology, diagnosis, and treatment. *Theriogenology* 70 (3): 375-382. Disponível em: [10.1016/j.theriogenology.2008.04.039](https://doi.org/10.1016/j.theriogenology.2008.04.039).
- APPARÍCIO, M.; VICENTE, W.R.R.; PIREZ, E.A.; MOSTACHIO, G.Q.; RIBEIRO, A.P.C.; COVIZZI, G.J.; GADELHA, C.R.F.; CARVALHO, M.B. 2006. Omentização prostática em cães. *Brazil Journal Animal Science* 43 (6):754-761, 2006. Disponível em: <http://www.revistas.usp.br/bjvras/article/viewFile/26553/28336>.
- FREITAG, T.; JERRAM, R.M; WALKER, A.M.; WARMAN, C.G. 2007. Surgical management of common canine prostatic conditions. *Compendium Continuing Education for Veterinarians* 29 (11):658-663. Disponível em: <https://www.vetlearn.com/compendium/surgical-management-of-common-canine-prostatic-conditions>.
- BASINGER, R. 1987. Surgical management of prostatic disease. *Compendium on Continuing Education Practicing Veterinarian* 29:993-999.